



Transitorisk iskemisk attack eller migreneaura?

KLINISK OVERSIKT

KARL BJØRNAR ALSTADHAUG

alstadhaug@fastmail.com

Nordlandssykehuset

UiT – Norges arktiske universitet

Forfatterbidrag: ide og utkast til manuset samt godkjenning av innsendte manusversjon.

Karl Bjørnar Alstadhaug er spesialist i nevrologi, overlege og professor.

Forfatteren har fylt ut ICMJE-skjemaet og oppgir ingen interessekonflikter.

ERLING TRONVIK

St. Olavs hospital

NTNU

Forfatterbidrag: innspill og revisjon av manuset samt godkjenning av innsendte manusversjon.

Erling Tronvik er spesialist i nevrologi, overlege og professor.

Forfatteren har fylt ut ICMJE-skjemaet og oppgir å ha mottatt honorar for forelesninger fra Abbvie, Pfizer, Lundbeck, Teva, Novartis og Eli Lilly.

ANNE HEGE AAMODT

Oslo universitetssykehus, Rikshospitalet

NTNU

Forfatterbidrag: innspill og revisjon av manuset samt godkjenning av innsendte manusversjon.

Anne Hege Aamodt er spesialist i nevrologi, overlege og seniorforsker.

Forfatteren har fylt ut ICMJE-skjemaet og oppgir å ha mottatt forskningsstøtte fra Boehringer Ingelheim og honorar for forelesninger fra Teva, BMS/Pfizer, Abbvie, Novartis, Roche og Bayer.

Migrene eller migrenelignende symptomer kan bidra til forsinket hjerneslagdiagnose. Imidlertid er migrene med aura en vanlig hjerneslagimitator og ikke sjelden årsak til akutt trombolytisk behandling. Sannsynligvis er det også årsak til at pasienter kan få en feilaktig diagnose med transitorisk iskemisk attack. I denne kliniske oversikten redegjør vi for hva som kan skille et transitorisk iskemisk attack fra et anfall med migreneaura.

Ubehandlet transitorisk iskemisk attack (TIA) varsler hjerneinfarkt med en kumulativ risiko på opptil 20 % innen tre måneder, og er derfor en øyeblikkelig hjelp-tilstand (1). Mange som blir henvist med spørsmål om TIA og hjerneslag, viser seg å ha en annen årsak til symptomene, en såkalt hjerneslagimitator. De vanligste imitatorene er migrene med aura, perifer vertigo, epilepsi, hypoglykemi, transitorisk global amnesi og postural hypotensjon (2).

Prisen for rask behandling av mistenkt hjerneslag er at mange med hjerneslagimitator trenger trombolytisk behandling. Det er også stor fare for at mange med migreneaura får en feilaktig TIA- eller hjerneslagdiagnose. På den annen side kan migrene maskere, og en sjelden gang indusere, et hjerneslag (3). Kvinnelig kjønn kan være en risikofaktor i seg selv for feilaktig å få diagnostisert hjerneslagimitator etter et hjerneslag (4). Migrene forekommer imidlertid omlag tre ganger hyppigere hos kvinner enn hos menn, og noe overbehandling med trombolyse er et kjent fenomen. I en oversikt, der knappe 7 % av pasientene hadde fått trombolytisk behandling på galt grunnlag, utgjorde migreneaura 18 % (2). Hvordan kan en skille TIA, som ubehandlet vil ha en høy risiko for hjerneslag, fra migreneaura som prinsipielt er ufarlig? Basert på ikke-systematiske litteratursøk, egen klinisk erfaring og spesiell interesse for temaet, gis det her en klinisk oversikt som kan bidra til dette.

Sykehistorie, diagnostiske kriterier og patofysiologi

Migreneaura: Kriteriene for typisk migreneaura har høy sensitivitet og høy spesifisitet (5). Migreneaura defineres som visuelle, somatosensoriske, tale-, motoriske (hemiplegisk migrene) eller hjernestammesymptomer (migrene med hjernestammeaura) assosiert med migreaneanfall. Det er karakteristisk med en gradvis utvikling av symptomene (vanligvis over 5–20 minutter) og maksimal varighet er 60 minutter for hvert individuelt symptom (5).

Migreneaura er sannsynligvis forårsaket av et spesielt nevrofysiologisk fenomen kalt kortikalt spredende depresjon, en langsomt spredende bølge av kortikal elektrisk utladning (2–3 mm/min) og hyperperfusjon (1–2 minutter), etterfulgt av hypoperfusjon av 1–2 timers varighet (6). Rundt 30 % av de som har migrene, opplever migreneaura. Det vanligste er visuelle forstyrrelser (> 90 %), men mange vil også kunne oppleve episoder med sensoriske fenomener (ca. 30 %) og språkforstyrrelser (ca. 20 %), vanligvis i forløpet av et annet aurasymptom (figur 1) (5). Hodepine kommer som oftest rett etter auraen, men kan også opptre samtidig, forsinket med mere enn en time, og den kan være fraværende eller mild. Ved pareser eller monokulært synstap bør en i første omgang tenke på andre tilstander enn migrene.



Figur 1 Typisk for migreneaura. Gradvis innsettende synsforstyrrelser som flimring, skotom, sikksakk-linjer og lysglimt. Kan etterfølges av, eventuelt til dels overlappe med, vandrende prikking og nummenhet oppover hånd og arm og deretter perioralt. Språkforstyrrelse i form av å bruke feil ord, forbytting av ordlyder eller lett afasi, kan oppstå når de sensoriske symptomene har nådd ansikt eller tunge. Illustrasjon: Jeanette Engqvist / Illumedic

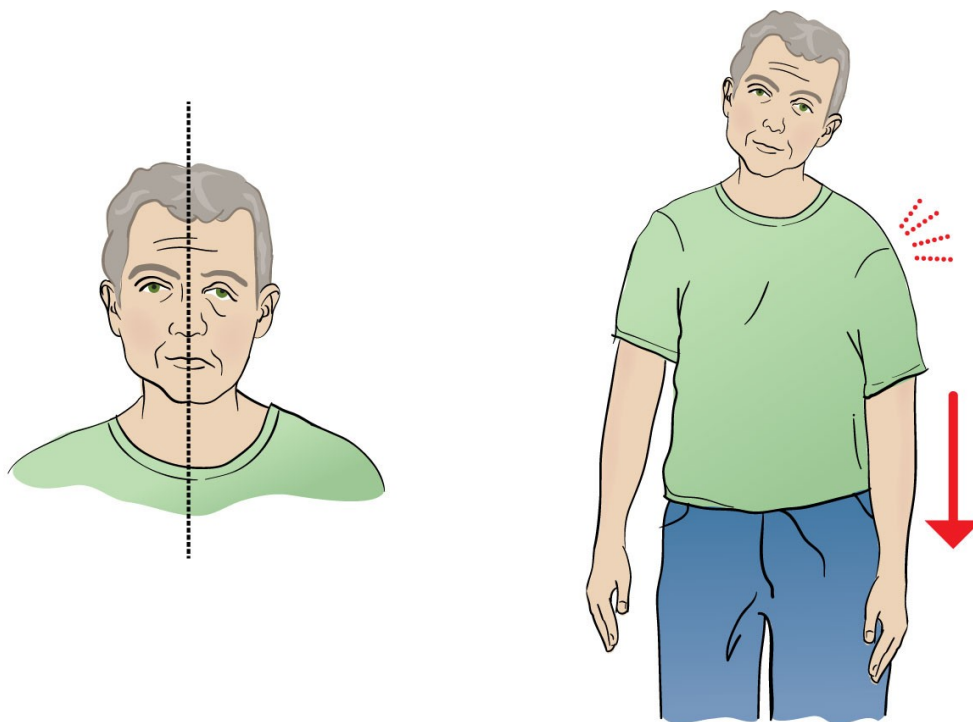
De neurologiske symptomene som forekommer under migreneaura, er altså ikke forårsaket av hypoperfusjon og iskemi, men en primær utladning av nerveceller, noe som gir vandrende *positive neurologiske symptomer* som flimring, lysglimt og parestesier. Slike

symptomer kan etterfølges av forbigående *negative nevrologiske symptomer* (bortfall av funksjon), som hemianopsi og nummenhet, noe som svært sjelden gir opphav til permanent skade (migrenøst infarkt). Som risikofaktor for hjerneslag, er migrene dårlig forstått, men en tilbøyelighet til både å generere kortikalt spredende depresjon (aura) og mikroembolier kan muligens være en årsakssammenheng (7). Kortikalt spredende depresjon kan også induseres av skade i hjernevev (8), med andre ord utelukker ikke migreneaura hjerneiskemi.

Transitorisk iskemisk attack (TIA): TIA kan defineres som en forbigående episode med nevrologisk dysfunksjon forårsaket av fokal iskemi i hjernen, men der ingen iskemisk lesjon kan påvises ved adekvat hjerneskaning (1,9).

Samsvaret mellom ulike kliniske vurderinger, også av hjerneslagspecialister, når det skal skilles mellom TIA og andre årsaker til transitoriske nevrologiske symptomer, er ganske dårlig (10). Spesifisiteten er lav, spesielt når den testes mot kriteriene for migreneaura (11). Det vil være radiologiske holdepunkter for fokal cerebral skade hos mange av de som klinisk har hatt TIA (1,12,13), og disse defineres nå som mindre slag (eng. *minor stroke*).

Symptomer på TIA starter vanligvis brått, avtar gradvis og varer som oftest sekunder eller minutter, sjelden over en time (figur 2). Dersom det er flere symptomer, kommer de samtidig og er vanligvis negative. Gjentatte stereotype TIA representerer som oftest lakunære syndromer (småkarsykdom), men kan også skyldes hemodynamiske forandringer på grunn av stenoser i større kar. Isolert forbigående synstap på ett øye (*amaurosis fugax*) er et klassisk symptom på ipsilateral signifikant carotisstenose. Tap av sentralsyn, øyemotilitetsforstyrrelser, synsfeltutfall og visuell neglekt er de vanligste synsforstyrrelsene ved akutt cerebral iskemi (14). Det mest dramatiske av lakunære TIA er tilbakevendende hemipareser pga. dårlig sirkulasjon til et område av capsula interna. Generelt forekommer vertigo, dysfagi og diplopi i kombinasjon med andre fokalnevrologiske symptomer, men kan sees isolert. Tap av bevissthet sees svært sjelden ved TIA. Hodepine kan oppstå under TIA, hos 13 % i en fersk studie (15), og da gjerne hos kvinner med en tidligere migrenehistorie. Tabell 1 oppsummerer hovedforskjeller mellom TIA og migrene.



Figur 2 Typisk for transitorisk iskemisk attack (TIA). Akutte negative nevrologiske symptomer og tegn av kort varighet og gjerne halvsidig. Dersom det er bortfall av flere funksjoner, vil disse oppstå samtidig. Illustrasjon: Jeanette Engqvist / Illumedic

Tabell 1

Hvordan skille TIA fra migrene (1)

	TIA	Migrene
Demografi	Eldre Vaskulære risikofaktorer	Yngre Vanligere hos kvinner
Nevrologiske symptomer	<p><i>Negative symptomer</i>, maksimal intensitet ved debut, ingen spredning.</p> <p>Sannsynlig TIA Motorisk svakhet eller sensorisk defekt i arm og bein på samme side. Motorisk svakhet eller sensorisk defekt i en ekstremitet og i ansiktet på samme side. Hemianopsi eller monokulær blindhet. Afasi eller dysartri.</p> <p>Mulig TIA Ustø gange Diplopi Vertigo Dysfagi</p> <p>Trolig ikke TIA Amnesi, konfusjon, sensorisk defekt i én ekstremitet eller kun i ansiktet, uvanlige kortikale syns fenomener (total blindhet, etterbilder, synshallusinasjoner, lysglimt med mer), bevissthetstap, hodepine.</p>	<p><i>Positive symptomer</i> med gradvis spredning, men som kan etterfølges av negative symptomer fra samme område.</p> <p>Symptomer kan spre seg sekvensielt fra en modalitet til en annen, typisk synsforstyrrelse etterfulgt av somatosensoriske fenomener.</p>
Debut og utvikling	Akutt symptomdebut som avtar gradvis (minutter), nesten alltid innen en time. Residiv innen dager, ev. uker, men vanligvis ikke over måneder eller år.	Symptomer utvikler seg over minutter og varer typisk 20–30 minutter, men kan vare mye lengre. Kan være tilbakevendende over år.
Assosierte symptomer	Hodepine kan forekomme, vanligvis under anfallet med nevrologiske symptomer.	Hodepine kommer typisk i kjølvannet av de nevrologiske symptomene, som oftest med ledsagende migrenøse symptomer som kvalme, oppkast, lys-, lydskyhet og forverring ved bevegelse.
MR-funn	Opptil halvparten vil ha akutte forandringer på diffusjons-MR.	Normalfunn på diffusjons-MR.

På mange måter representerer TIA det motsatte av migreneaura (tabell 1), og på bakgrunn av dette, har forskere forsøkt å lage nye TIA-kriterier for å kunne differensiere bedre fra migrene, såkalte eksplisitte diagnostiske kriterier for TIA ([11](#)). Disse er ikke validert på norsk. Kriteriene har vist seg å ha høy sensitivitet (98–99 %) og spesifisitet (74–96 %) ([11](#), [16](#)). Diagnostiske verktøy og stratifikasjonssystemer for risiko har vist seg mindre nøyaktige, og

har derfor ikke fått utbredt anvendelse. Hvorvidt de nye kriteriene er nyttige når allmennpraktikere skal vurdere om en pasient har hatt migreneaura eller TIA, eller når avgjørelsen om trombolytisk behandling skal fattes, er fortsatt uavklart.

Bilddiagnostikk

Ved mistanke om TIA bør man gjøre en MR-undersøkelse av hjernen så raskt som mulig (innen 24 timer). Når det oppstår infarkt, har diffusjons-MR høy sensitivitet (88–100 %), spesifisitet (95–100 %) og nøyaktighet (95 %) (17). En liten andel pasienter med faktiske infarkter, opptil 7 %, vil imidlertid kunne ha negativ diffusjonsskanning, og da fortrinnsvis pasienter med slag i bakre kretsløp (18). Negativ MR-undersøkelse etter intravenøs trombolytisk behandling forekommer hos < 1 % av de som før trombolytisk behandling har positiv diffusjons-MR, og det er da altså liten sannsynlighet for at en har unngått infarkt som følge av behandlingen (19).

Iskemi er ikke en statisk prosess, og det vil derfor være instabilitet i funn på diffusjons-MR. For eksempel kan forandringer være til stede tidlig etter symptomdebut, for så å forsvinne helt eller være fraværende initialt, og vise seg først etter 24–48 timer. Fullstendig tilbakegang av forandringer på diffusjons-MR anslås å kun gjelde 0,8 % av TIA-pasienter (20). Varigheten av symptomer og alvorligheten av disse vil påvirke sannsynligheten for å se signalforandringer. Hos opptil 50 % av pasienter med suspekt TIA vil en kunne påvise signalforandringer på diffusjons-MR (1). Positiv undersøkelse utelukker imidlertid ikke at det foreligger en annen årsak enn iskemi. Både i kjølvannet av epileptisk anfall, transitorisk global amnesi, ved hypoglykemi og multippel sklerose kan tilsvarende forandringer forekomme.

Under akutt migreneaura vil diffusjons-MR være negativ, men perfusjons-MR kan demonstrere fokal hypoperfusjon i overlappende symptomgivende arterielle hjerneområder hos opptil 70 % (21). Også hos en betydelig andel som skannes med perfusjons-CT vil en kunne se slike forandringer (13). En sjelden differensialdiagnose til både TIA og migreneaura er såkalte *amyloid spells* som skyldes mikroblødninger (som sannsynligvis utløser kortikalt spredende depresjon) ved cerebral amyloid angiopati, noe som best fanges opp på MR.

Små høysignalforandringer i hvit substans (engelsk *white matter lesions*) på MR (T2-vektede- og FLAIR-sekvenser) er i seg selv assosiert med vaskulære risikofaktorer og alder. De representerer gliose, demyelinisering, og/eller tap av aksoner, og kan være et resultat av mikrovaskulær skade, men betegnes ofte av radiologer som uspesifikke. Migrene er identifisert som en uavhengig risikofaktor for høysignalforandringer, spesielt hos de som opplever aura (22). Betydningen av omfang og utbredelse av høysignalforandringer, og ikke minst etiologien til dem, kan generelt være vanskelig å vurdere, og hos pasienter med migrene er det dårlig forstått hva de representerer.

Risikoevaluering

Alle pasienter med mistenkt TIA eller mindre hjerneslag bør utredes som øyeblikkelig hjelp med supplerende undersøkelser (9). Dette innebærer grundig anamnese, klinisk undersøkelse, blodprøver, standard EKG supplert med kontinuerlig EKG-registrering, ekkokardiografi, eventuelt EEG og radiologiske undersøkelser. Selv om CT caput har lav sensitivitet for akutt iskemi, anbefales undersøkelsen dersom MR ikke er tilgjengelig, dette også for å utelukke andre årsaker (1). Ekstra- og intrakraniale arterier bør evalueres med MR- eller CT-angiografi og ultralyd. Dobbel platehemming i tre uker hos pasienter med høyrisiko-TIA, anbefales (9).

Graviditet er i seg selv en risikofaktor for hjerneslag, men hjerneslag under graviditet eller barselperiode forekommer sjelden, hos kun 0,045 % i en amerikansk studie av over 37 millioner graviditetsrelaterte innleggelses (23). Migreneaura i andre og tredje trimester, relatert til høyt østrogennivå, sees imidlertid relativt ofte (24).

Klinisk avklaring

Den kliniske vurderingen av anfall med forbigående nevrologiske symptomer må sees i lys av supplerende funn og risikoprofil. Migreneaura kan i de fleste tilfeller skilles fra TIA ved gradvis innsettende symptomer av typisk karakter, rekkefølge og varighet.

Artikkelen er fagfellevurdert.

REFERENCES

1. Amarenco P. Transient Ischemic Attack. *N Engl J Med* 2020; 382: 1933–41. [PubMed][CrossRef]
2. Terrin A, Toldo G, Ermani M et al. When migraine mimics stroke: A systematic review. *Cephalalgia* 2018; 38: 2068–78. [PubMed][CrossRef]
3. Mahmoud AN, Mentias A, Elgendy AY et al. Migraine and the risk of cardiovascular and cerebrovascular events: a meta-analysis of 16 cohort studies including 1 152 407 subjects. *BMJ Open* 2018; 8: e020498. [PubMed][CrossRef]
4. Yu AXY, Penn AM, Lesperance ML et al. Sex Differences in Presentation and Outcome After an Acute Transient or Minor Neurologic Event. *JAMA Neurol* 2019; 76: 962–8. [PubMed][CrossRef]
5. Headache Classification Committee of the International Headache Society (IHS) The International Classification of Headache Disorders. 3rd edition. *Cephalalgia* 2018; 38: 1–211.
6. Alstadhaug K. Kortikalt spredende depresjon. I: Alstadhaug K, Stovner L, red. *Migreneboken*. Bergen: Fagbokforlaget, 2011. p. 269–81.
7. Sacco S, Harriott AM, Ayata C et al. Microembolism and Other Links Between Migraine and Stroke: Clinical and Pathophysiologic Update. *Neurology* 2023; 100: 716–26. [PubMed][CrossRef]
8. Woitzik J, Hecht N, Pinczolics A et al. Propagation of cortical spreading depolarization in the human cortex after malignant stroke. *Neurology* 2013; 80: 1095–102. [PubMed][CrossRef]
9. Fonseca AC, Merwick Á, Dennis M et al. European Stroke Organisation (ESO) guidelines on management of transient ischaemic attack. *Eur Stroke J* 2021; 6: CLXIII–CLXXXVI. [PubMed][CrossRef]
10. Castle J, Mlynash M, Lee K et al. Agreement regarding diagnosis of transient ischemic attack fairly low among stroke-trained neurologists. *Stroke* 2010; 41: 1367–70. [PubMed][CrossRef]
11. Lebedeva ER, Gurary NM, Gilev DV et al. Explicit diagnostic criteria for transient ischemic attacks to differentiate it from migraine with aura. *Cephalalgia* 2018; 38: 1463–70. [PubMed][CrossRef]
12. Brazzelli M, Chappell FM, Miranda H et al. Diffusion-weighted imaging and diagnosis of transient ischemic attack. *Ann Neurol* 2014; 75: 67–76. [PubMed][CrossRef]
13. Strambo D, Nannoni S, Rebordão L et al. Computed tomographic perfusion abnormalities in acute migraine with aura: Characteristics and comparison with transient ischemic attack. *Eur Stroke J* 2022; 7: 431–8. [PubMed][CrossRef]
14. Rowe FJ, Hepworth LR, Howard C et al. High incidence and prevalence of visual problems after acute stroke: An epidemiology study with implications for service delivery. *PLoS One* 2019; 14: e0213035. [PubMed][CrossRef]
15. Lebedeva ER, Gurary NM, Olesen J. Headache in transient ischemic attacks. *J Headache Pain* 2018; 19: 60. [PubMed][CrossRef]
16. Dolmans LS, Lebedeva ER, Veluponnar D et al. Diagnostic Accuracy of the Explicit Diagnostic Criteria for Transient Ischemic Attack: A Validation Study. *Stroke* 2019; 50: 2080–5. [PubMed][CrossRef]
17. Kamalian S, Lev MH. Stroke Imaging. *Radiol Clin North Am* 2019; 57: 717–32. [PubMed][CrossRef]
18. Edlow BL, Hurwitz S, Edlow JA. Diagnosis of DWI-negative acute ischemic stroke: A meta-analysis. *Neurology* 2017; 89: 256–62. [PubMed][CrossRef]

19. Freeman JW, Luby M, Merino JG et al. Negative diffusion-weighted imaging after intravenous tissue-type plasminogen activator is rare and unlikely to indicate averted infarction. *Stroke* 2013; 44: 1629–34. [PubMed][CrossRef]
 20. Nagaraja N. Diffusion weighted imaging in acute ischemic stroke: A review of its interpretation pitfalls and advanced diffusion imaging application. *J Neurol Sci* 2021; 425: 117435. [PubMed][CrossRef]
 21. Floery D, Vosko MR, Fellner FA et al. Acute-onset migrainous aura mimicking acute stroke: MR perfusion imaging features. *AJNR Am J Neuroradiol* 2012; 33: 1546–52. [PubMed][CrossRef]
 22. Eikermann-Haerter K, Huang SY. White Matter Lesions in Migraine. *Am J Pathol* 2021; 191: 1955–62. [PubMed][CrossRef]
 23. Elgendy IY, Gad MM, Mahmoud AN et al. Acute Stroke During Pregnancy and Puerperium. *J Am Coll Cardiol* 2020; 75: 180–90. [PubMed][CrossRef]
 24. Ertresvg JM, Stovner LJ, Kvavik LE et al. Migraine aura or transient ischemic attacks? A five-year follow-up case-control study of women with transient central nervous system disorders in pregnancy. *BMC Med* 2007; 5: 19. [PubMed][CrossRef]
-

Publisert: 18. oktober 2023. Tidsskr Nor Legeforen. DOI: 10.4045/tidsskr.23.0225

Mottatt 22.3.2023, første revisjon innsendt 25.5.2023, godkjent 20.6.2023.

Publisert under åpen tilgang CC BY-ND. Lastet ned fra tidsskriftet.no 30. november 2023.